Contents

巻頭特別企画

メンブレン 2018
世界の最新 64 種類メンブレン情報
岩野義弘 13

1章 Membrane
メンブレン 22

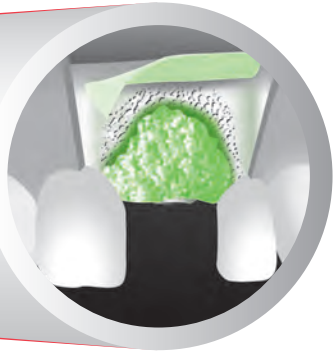

Abstract-1 審美領域における単根歯の抜歯後に GBR 法を併用した早期インプラント埋入：45 名の被験者に対する２～４年経過観察を行った後ろ向き横断研究 23

Abstract-2 自家骨と無機ウシ骨およびチタンメッシュを用いた歯槽堤増大術：2 年の前向き研究 24

Abstract-3 自家骨と無機ウシ骨ミネラルおよびコラーゲンメンブレンを併用した水平的歯槽堤増大術：25 名の前向き症例報告 25

1 チタンメッシュを用い骨再生の場を確保した症例 岡昌由記 26
2 上顎側切歯欠損部をチタンメッシュで GBR し、その後インプラント埋入した症例 金　東淳 27
3 チタンメッシュを用いて骨造成を行った症例 木村茂夫 28
4 GBR によりインプラント埋入を行った症例 南光　勉 29
5 上顎前歯抜歯後即時インプラント埋入で早期脱落した後の GBR によるリカバリー症例 平野博之 30
6 外圧遮断と GBR 法を併用し上顎前歯部にインプラント手術を行った症例 藤田陽一 31

2章 Digital Dentistry
デジタルデンティストリー 32

Contents

Abstract-1 インプラント支持型モノリシックシングルクラウンのデジタル製作過程のすべて 33

Abstract-2 歯科インプラントに対してポリエーテル印象材を用いたアナログインプラント印象と口腔内スキャンによるデジタル印象を行った際の患者の好み 34

Abstract-3 歯科インプラントの治療計画、治療、加工工程、結果評価におけるデジタル技術の応用について。概要と統一見解。第４回 EAO 会議（2015） 35

7 ガイドシステムを用いてインプラント治療を行った症例 青柳恵子 36

8 デジタルアバットメントのメリットを享受した症例 新井康之 37

9 Guided Surgery system ; NobelGuide® and Straumann® Guide 砂盃　清 38

10 下顎大臼歯中間欠損に対しサージカルテンプレートを併用してインプラント埋入した症例 岩井　聡 39

11 サージカルテンプレートを使用することにより患者のインプラント手術への不安を軽減した症例 江田政嗣 40

12 口腔内スキャナーの精度 木村健二 41

13 コンピュータガイデッドサージェリーを使用した上顎ボーンアンカードブリッジ症例 斎藤昌司 42

14 歯間狭小部位にガイデッドサージェリーにより埋入を行った症例 佐藤文明 43

15 上顎臼歯部にストローマンガイド・システムを用いた症例 塩澤彰久 44

16 コンピュータガイドを用いたインプラント症例 田中洋一 45

17 左下大臼歯に CEREC Guide 2 を使って OsseoSpeed™ TX Profile を埋入した症例 松浦宏彰 46

18 IOS を使用し ONE ABUTMENT ONE TIME CONCEPT で行った症例 若井広明 47

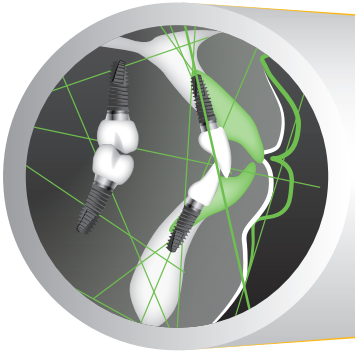

Orthodontic Implant

矯正用インプラント 48

3章

Abstract-1 矯正用固定源装置の生存率と失敗率：システマティックレビュー 49

Abstract-2 矯正用ミニスクリューインプラントの失敗率と関連するリスクファクター：メタ分析 50

Abstract-3 矯正用固定源としてのミニスクリュー挿入時の歯根接触は失敗率を高める：動物実験のデータより 51

19 インプラントをアンカーとして転移した大臼歯・小臼歯を矯正移動した症例 井汲憲治 52

20 挺出歯によるクリアランス不足に対しインプラント治療を行った症例 伊藤嘉信 53

21 矯正用アンカースクリューを用いた LOT とインプラントによる咬合再構成 岡田　淳 54

22 インプラント埋入処置後の歯肉、骨吸収を補綴処置対応した症例 黒岩敏彦 55

23 広汎型中等度慢性歯周炎患者に対する咬合再構成症例 藤原康則 56

24 Ⅲ級ハイアングル症例に対し、矯正とインプラントにより咬合回復を行った症例 古市嘉秀 57

Contents

25 重度歯周病が原因で生じた咬合崩壊をインプラントと矯正治療を用いて再建した症例 松井　力 58

26 インプラントと矯正により咬合再構成をした症例 松田一弘 59

4章 Maxillary Sinus Floor Elevation

上顎洞底挙上術 60

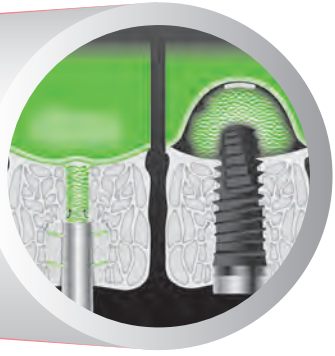

Abstract-1 上顎洞底挙上術を行った部位へ埋入したインプラントの生存率に関する喫煙の影響：システマティックレビュー 61

Abstract-2 オステオトームを用いた上顎洞底挙上術への骨移植術併用の有無：3 年のランダム化比較臨床試験 62

Abstract-3 ミニブタにおける Bio-Oss と自家骨の異なる比率での上顎洞底挙上術後の骨とインプラントの接触状態 63

27 水圧を利用したソケットリフト法によるインプラント治療症例 宇田川宏孝 64

28 ソケットリフト症例に対してサージカルテンプレートを用いて治療を行った症例 尾﨑哲英 65

29 歯槽頂アプローチによるサイナスリフト症例 柏原　毅 66

30 上顎左右臼歯部にサイナスリフト後インプラント治療を行った症例 成瀬啓一 67

31 クレスタルアプローチにおける手術中のリカバリー 水口稔之 68

32 2歯連続欠損部にソケットリフトを併用したインプラント埋入症例 吉村慎一朗 69

5章 Implant Overdenture

インプラントオーバーデンチャー 70

Abstract-1 10 年のフォローアップ期間における無歯顎患者へのインプラント支持型下顎オーバーデンチャーのインプラント周囲粘膜炎とインプラント周囲炎の発症率 71

Abstract-2 下顎インプラントオーバーデンチャーにロケーターアタッチメントを適応した即時および待時荷重インプラント周囲の骨吸収：1 年のランダム化比較試験 72

Abstract-3 下顎無歯顎へのインプラントオーバーデンチャーを支持する前歯部領域へのインプラント埋入を計画する際の従来のX線撮影法と断層像について:システマティックレビュー 73

33 下顎無歯顎にナローインプラントを使用したオーバーデンチャー症例 池田岳史 74

34 インプラントを用いたオーバーデンチャーで咬合回復を行った症例の長期経過 迫田竜二 75

Contents

35 3D プリンターによる義歯製作の検討 田中譲治 76
36 磁性アタッチメントを用いたインプラントオーバーデンチャーにて咬合回復を行った症例 行方隆博 77
37 ロケーターアバットメントを用いて機能回復をした症例 矢田孔太朗 78
38 歯周組織再生療法とインプラント治療で欠損拡大の予防をした症例 若松義昌 79



Implant Esthetic

インプラント審美 80

6章

Abstract-1 審美領域への抜歯後フラップレスインプラント埋入：パート 1．唇 - 口蓋側方向の歯槽堤の変化に及ぼす骨移植やプロビジョナルレストレーションの影響について ー後ろ向きコホート研究 81
Abstract-2 審美領域への即時インプラント埋入：システマティックレビューおよびプール解析 82
Abstract-3 審美領域への単独即時インプラント埋入およびプロビジョナルレストレーション製作後の唇側歯肉レベルに及ぼす結合組織移植の影響：1 年のランダム化前向き比較試験 83
39 上顎前歯部複数歯欠損のインプラント治療の臨床的検討 菅野岳志 84
40 上顎前歯部における硬・軟組織マネージメントを併用しインプラント治療を行った症例 齋藤琢也 85
41 前歯部に陽極酸化処理アバットメントを使用した症例 笹谷和伸 86
42 審美領域においてインプラント治療を行った症例 半澤昌也 87
43 抜歯後即時インプラント埋入とオベイトポンティックにより審美的回復した症例 福留淳一 88
44 審美領域における形態の考察 藤江匠摩 89



Immediate Implant Placement

抜歯後即時インプラント埋入 90

7章

Abstract-1 上顎前歯部への即時および早期インプラント埋入後の審美的問題について ー システマティックレビュー 91
Abstract-2 抜歯後のインプラント埋入時期について：即時、早期それとも待時か？ コクランシステマティックレビュー 92
Abstract-3 上顎前歯部インプラントにおける術後の唇側骨の厚みについて歯科用コーンビーム CT を用いた分析：即時および待時インプラントの比較 93

45 歯根破折を生じた上顎側切歯に抜歯後即時インプラント埋入を行った症例　青柳　潔　94
46 上顎前歯部に抜歯後即時インプラント埋入を行った症例　片寄信子　95
47 歯根破折した上顎前歯部に抜歯後即時インプラント埋入を行った症例　萱原直樹　96
48 上顎前歯部に抜歯後即時インプラント埋入を行った症例　佐藤浩史　97

8章 Implant Soft Tissue Management

軟組織マネージメント　98

Abstract-1 インプラント部位における軟組織マネージメント　99
Abstract-2 歯科インプラントに関する軟組織マネージメント：もっとも効果的な手法は何か？コクランシステマティックレビュー　100
Abstract-3 口腔インプラントにおける軟組織マネージメント：インプラント周囲軟組織の審美性と機能性を形作るための外科的テクニックのレビュー　101

49 上顎前歯部に抜歯後即時インプラント埋入を行い硬・軟組織造成を応用し咬合機能を回復した症例　芦澤　仁　102
50 インプラント周囲組織に対する遊離歯肉移植術　伊藤準之助　103
51 歯周組織再生療法後の GBR、FGG をともなうインプラント症例　岩野義弘　104
52 マイクロスコープ下で前歯部に歯周形成外科を行った症例　神田　浩　105

9章 Management of Complications in Implant Dentistry

インプラント合併症　106

Abstract-1 副鼻腔内への口腔インプラント脱落後の合併症のマネージメント：多施設臨床研究と治療プロトコールの提案　107
Abstract-2 インプラント前処置を目的とした自家骨を用いたオンレーグラフトによる顎骨再建術の失敗について：合併症の発症率、予防法、マネージメント　108
Abstract-3 生物学的および技術的なインプラント合併症の予防とマネージメントに関するコンセンサスステートメントと臨床上推奨されること　109

53 インプラント周囲炎における対応　浅賀勝寛　110
54 インプラント周囲炎治療に顕微鏡を使用した症例　甘利佳之　111
55 上顎洞粘膜パーフォレーション後に縫合しリカバリーした症例　金子泰英　112
56 インプラント周囲炎に対して外科処置で対応した症例　本荘真也　113

Implant Occlusion

インプラント咬合 114

10章

Abstract-1 可撤性補綴装置と歯科インプラントに関する根拠に基づく考察：文献レビュー 115

Abstract-2 歯科インプラントにおける咬合：補綴の決定要素と現在のコンセプトに関するレビュー 116

Abstract-3 口腔インプラントに関する咬合：現在の臨床ガイドライン 117

57 術後 10 年経過した凍結保存歯の移植症例 井山禎之 118

58 多数歯欠損をインプラントで咬合回復した症例 岩本麻也 119

59 インプラントを用いて咬合を回復した症例 上原久晴 120

60 下顎多数歯欠損にインプラントを応用し咬合再構築を行った症例 小野喜徳 121

61 咬合再構成の難症例とは？ 甲斐智之 122

62 左下臼歯部にインプラント埋入を行った症例 北山　徹 123

63 下顎左側臼歯部中間欠損にインプラント治療を行った症例 須賀友哉 124

64 下顎小臼歯欠損に対してインプラントを埋入した症例 杉浦健純 125

65 上顎側切歯部の狭小な顎堤にインプラント治療を行った症例 鈴木郁夫 126

66 学会認定研修施設におけるインプラント専門歯科衛生士取得へのプログラムと新たな試み 鈴木佐栄子 127

67 咬合高径の低下をともなう臼歯部欠損症例 武田聡史 128

68 下顎左側遊離端欠損にインプラント治療を行った症例 谷　健太 129

69 インプラントを用いて咬合再構成を行った症例 田原秀起 130

70 すれ違い咬合一歩手前の症例に対するインプラント治療後８年経過した症例 冨山雅史 131

71 矯正治療後にインプラントを行った症例 中川威彦 132

72 ISUS（現：ATLANTIS™ スープラストラクチャー）を用いたインプラント上部構造とその考察 中原達郎 133

73 顎位の診査にゴシックアーチトレーサーを用いた症例 中原幹雄 134

74 上顎中間欠損と下顎大臼歯部欠損にインプラント治療を行った２症例 西原秀幸 135

75 下顎大臼歯欠損部にショートインプラントを用いた症例 藤本俊輝 136

76 下顎右側臼歯部にインプラント治療を行った症例 松村正啓 137

77 外傷により欠損した下顎中切歯部にインプラント治療を行った症例 三堀陽介 138

78 下顎右側臼歯部にインプラント治療を行った症例 宮内貴弘 139

79 下顎第一大臼歯に抜歯後即時インプラント埋入を行った症例 宮尾昌祥 140

80 ブラキシズムを考慮して下顎臼歯部にインプラント治療を行った症例 山本聖子 141