contents

Chapter 1　三叉神経と上顎骨・下顎骨の解剖 …… 7

1．頭蓋を構成する骨を知ろう …… 8
2．頭蓋窩の穴と12対ある脳神経を知ろう …… 9
3．三叉神経の分布を知ろう …… 12
4．上顎神経を知ろう …… 14
5．上顎骨を知ろう …… 15
6．下顎神経を知ろう …… 17
7．下顎骨を知ろう …… 18
8．顎関節を知ろう …… 20
まとめ …… 20

Chapter 2　イメージが湧きにくいエリア：上顎洞と後上歯槽動脈 … 21

1．上顎洞の一般解剖を知ろう …… 22
2．上顎洞根治術後のサイナスリフトの可否を知ろう …… 23
3．上顎洞後壁周囲の解剖を見てみよう …… 24
4．後上歯槽動脈を知ろう …… 26
5．後上歯槽神経を知ろう …… 29
6．上顎洞と上顎大臼歯歯根を知ろう …… 30
7．上顎洞壁の厚みを知ろう …… 31
8．上顎洞粘膜を知ろう …… 31
9．隔壁を知ろう …… 32
10．上顎結節を知ろう …… 34
まとめ …… 35

Chapter 3　歯科医師が絶対に避けて通れない部位：オトガイ孔 …… 37

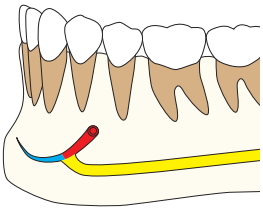

1．オトガイ孔とアンテリアループを知ろう …… 38
2．オトガイ神経・動脈を知ろう …… 40
3．副オトガイ孔・神経・動脈を知ろう …… 42
4．副オトガイ孔の画像診断を知ろう …… 44
5．オトガイ孔と副オトガイ孔の処理を知ろう …… 45
6．副オトガイ孔損傷による合併症の術前リスク評価を知ろう …… 47
7．オトガイ孔の欠損を知ろう …… 47
まとめ …… 48

Chapter 4　下顎インプラント最大の難関：下顎管 …… 49

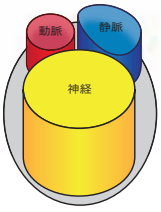

1．下顎管の一般解剖を知ろう …… 50
2．下顎管およびその周囲の構造に関する最新の知見：
　インプラントへの応用を知ろう …… 52
3．切歯枝を知ろう …… 54
4．下顎管のバリエーションを知ろう …… 55
5．下顎管と埋伏智歯抜歯を知ろう …… 58
まとめ …… 61

Chapter 5 伝達麻酔の解剖：翼突下顎隙・臼後部 …… 63

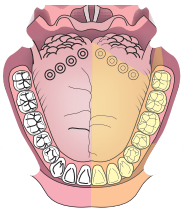

1．翼突下顎隙の解剖を知ろう …… 64
2．下顎孔伝達麻酔を知ろう …… 66
3．伝達麻酔の合併症を知ろう …… 70
4．下顎孔伝達麻酔の奏功範囲を知ろう …… 70
5．下歯槽神経以外の神経への麻酔の奏功を知ろう …… 71
6．義歯と臼後部を知ろう …… 72
7．智歯抜歯と臼後部を知ろう …… 73
8．翼突下顎隙における炎症の波及を知ろう …… 74
まとめ …… 75

Chapter 6 知っておくと便利な構造物：大口蓋孔・切歯管 …… 77

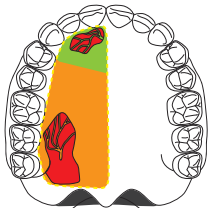

1．口蓋の一般解剖を知ろう …… 78
2．論文から読み解く大口蓋孔の位置 …… 80
3．大口蓋神経・動脈を知ろう …… 80
4．大口蓋神経ブロックと合併症を知ろう …… 82
5．バリエーションを知ろう …… 83
6．鼻口蓋神経ブロックを知ろう …… 84
7．切歯管の処理のリスクを知ろう …… 86
まとめ …… 86

Chapter 7 視点を変えて見るとこんなに違う：診療目線で口腔内から見た表情筋 …… 87

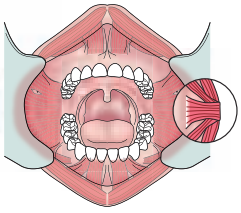

1．歯科医師として必要な表情筋とは何かを考えよう …… 88
2．口腔から表情筋を見てみよう …… 89
3．小帯を知ろう …… 90
4．歯肉頬（唇）移行部を知ろう …… 91
5．頬小帯切除を知ろう …… 91
6．筋の付着位置を知ろう …… 91
7．Bucco-mandibular space（頬下顎隙）を知ろう …… 92
まとめ …… 94

Chapter 8 正常構造を理解する：顎関節と周囲の筋 …… 95

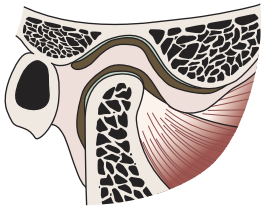

1．顎関節を知ろう …… 96
2．関節包と関節円板を知ろう …… 97
3．円板後部結合組織を知ろう …… 99
4．咀嚼筋を知ろう …… 99
5．その他の副靭帯を知ろう …… 101
6．支配神経を知ろう …… 101
7．栄養血管を知ろう …… 101
8．円板穿孔を知ろう …… 102
9．下顎頭の骨変化を知ろう …… 103
10．下顎頭の中頭蓋窩陥入を知ろう …… 104
11．習慣性顎関節脱臼に対する結節切除術を知ろう …… 105
まとめ …… 106

Chapter 9 知れば知るほど見えてくる：口腔底とその周辺の構造… 107

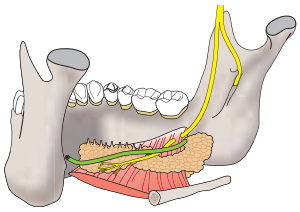

1．口腔底を知ろう……108
2．口腔底粘膜表層の構造を知ろう……109
3．舌側粘膜の剥離はなぜ気をつけなければいけないのかを知ろう……111
4．口腔底粘膜切開のランドマークを知ろう……115
5．舌神経とレトロモラーパッドの関係を知ろう……116
6．舌下隙と顎下隙を知ろう……118
まとめ……120

Chapter 10 口腔上顎洞瘻閉鎖術の臨床解剖 …… 121

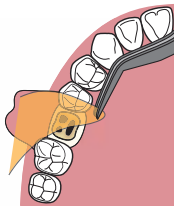

1．口腔上顎洞瘻を知ろう……122
2．頬脂肪体の応用を知ろう……122
まとめ……129

Chapter 11 口腔および咽頭周囲隙の臨床解剖 …… 131

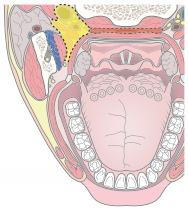

1．翼突下顎隙からの隙の広がりを知ろう……132
2．舌下隙を知ろう……132
3．顎下隙を知ろう……133
4．側咽頭隙を知ろう……134
5．後咽頭隙を知ろう……135
6．縦隔を知ろう……136
まとめ……136

索引……137