

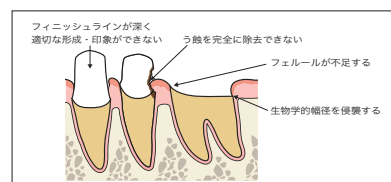
# CONTENTS

## 第1章 歯肉縁下う蝕とは

### 8 歯肉縁下う蝕とは

8 1 歯肉縁下う蝕が引き起こす問題点

10 2 歯肉縁下う蝕の治療



## 第2章 歯肉縁下う蝕処置前に行うべき7つのポイント

### 12 歯肉縁下う蝕処置前に行うべき7つのポイント

13 1 プロビジョナルレストレーションに置き換える

15 2 コアを除去する

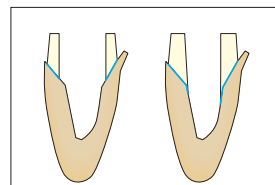
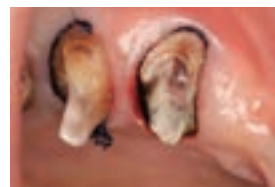18 3 う蝕を除去する

20 4 隔壁を製作する

21 5 根管治療を行う

23 6 支台築造を行う

24 7 歯・歯周組織の状態を把握する



## 第3章 歯肉縁下う蝕に対する治療法

### 28 歯肉縁下う蝕に対する治療法

29 1 Apically positioned flap (APF)

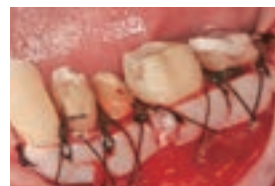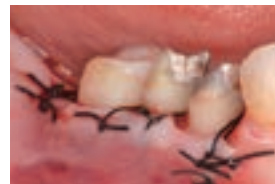30 2 Free gingival graft (FGG)

31 3 Tissue attachment therapy (TAT)

32 4 矯正的挺出

33 5 歯肉切除

34 6 抜歯



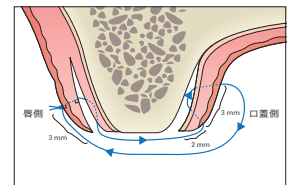
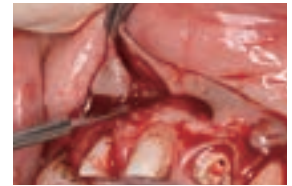
第 4 章

# 歯周外科のStep by Step

## 36 歯周外科のStep by Step

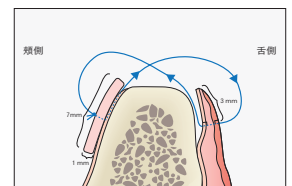
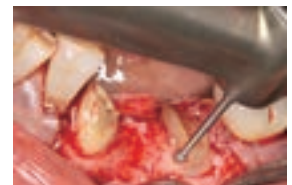### 37 1 Apically positioned flap (APF)

- 37 1 浸潤麻醉
- 38 2 ボーンサウンディング
- 39 3 唇側切開・剥離
- 41 4 口蓋側切開・剥離
- 43 5 搔爬
- 45 6 骨外科処置
- 46 7 縫合
- 47 8 歯周パック



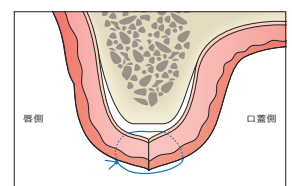
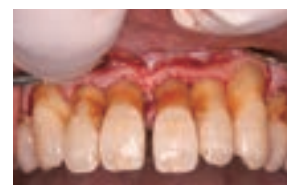### 48 2 Free gingival graft (FGG)

- 48 1 浸潤麻醉
- 49 2 ボーンサウンディング
- 49 3 頬側切開・剥離
- 52 4 舌側切開・剥離
- 53 5 搔爬
- 54 6 骨外科処置
- 55 6-1 遊離歯肉移植片の採取
- 57 7 縫合
- 57 8 歯周パック



### 58 3 Tissue attachment therapy (TAT)

- 58 1 浸潤麻醉
- 58 2 ボーンサウンディング
- 59 3 唇側切開・剥離
- 60 4 口蓋側切開・剥離
- 61 5 搔爬
- 62 6 骨外科処置
- 63 7 縫合
- 63 8 歯周パック

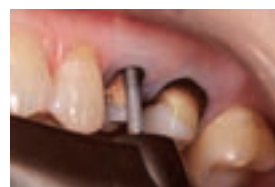
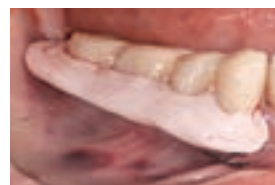
### 64 4 外科用器具・材料

# CONTENTS

## 第5章 歯周外科処置後の進め方

- 68 歯周外科処置後の進め方
- 69 1 歯周外科処置後の注意事項
- 69 2 咬頭削除, 咬合回復の時期
- 70 3 抜糸
- 71 4 歯周パック
- 72 5 ブラッシング
- 73 6 リマージン, 支台築造の時期
- 74 7 最終形成



## 第6章 歯肉縁下う蝕処置の実際

- 80 症例1 臼歯部単独歯症例①: 歯肉切除
- 82 症例2 臼歯部単独歯症例②: APF
- 84 症例3 臼歯部単独歯症例③: 矯正の挺出, TAT
- 86 症例4 臼歯部複数歯症例①: APF
- 88 症例5 臼歯部複数歯症例②: APF
- 90 症例6 臼歯部複数歯症例③: APF
- 92 症例7 臼歯部複数歯症例④: 矯正の挺出, APF
- 94 症例8 臼歯部複数歯症例⑤: APF
- 96 症例9 臼歯部複数歯症例⑥: 歯根分割抜去, APF, FGG
- 98 症例10 臼歯部複数歯症例⑦: 歯根分割抜去, FGG
- 100 症例11 臼歯部複数歯症例⑧: 抜歯, APF
- 102 症例12 臼歯部複数歯症例⑨: 抜歯
- 104 症例13 前歯部症例①: APF
- 106 症例14 前歯部症例②: 矯正の挺出, 抜歯, APF
- 108 症例15 前歯部症例③: TAT

