目次 Contents

SAFE Troubleshooting Guide とは？ 4

トラブルヘキサゴンとは？ 6

巻頭特別企画 現在のインプラント審美の到達点 17

中田光太郎 / 瀧野裕行 / 南　昌宏 / 岡﨑英起

1章 患者選択および治療計画に関するトラブル 35

1-1 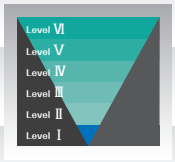

治療計画のミス
両隣接歯が補綴歯にもかかわらずインプラントを埋入し歯肉退縮を起こした症例

36

1-2 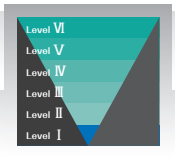

患者選択のミス
隣接歯に重度のアタッチメントロスを有する部位にインプラントを埋入し乳頭が欠落した症例

40

1-3 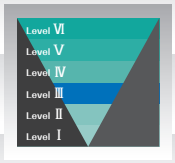

治療計画のミス
抜歯即時インプラント埋入と同時に有茎弁移植を行ったが瘢痕が残った症例

44

1-4 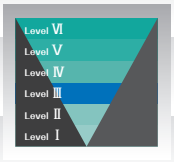

診断用ワックスアップのミス
インプラントの唇側傾斜埋入によって軟組織ラインが退縮した症例

48

1-5 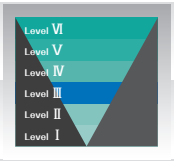

治療計画のミス
抜歯即時インプラント埋入の深度設定を間違え唇側の軟組織が退縮した症例

52

1-6 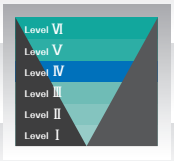

治療計画のミス
インプラントリカバリーのエンドポイントを考える

56

2章 インプラント埋入ポジションに関するトラブル 60

2-1 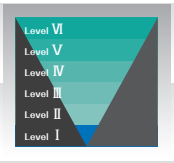

唇側傾斜埋入
埋入角度がブレてアクセスホールが唇側に開口し軟組織ラインが不一致となった症例

62

2-2 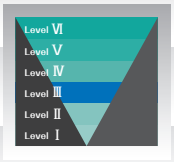

唇側傾斜埋入
インプラントの唇側傾斜埋入によってカラー部が露出した症例
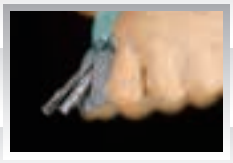
66

2-3 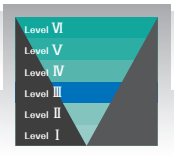

インプラント間近接埋入
フリーハンドで埋入してインプラントが近接した症例
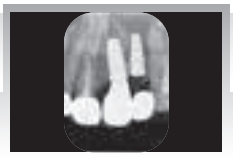
70

2-4 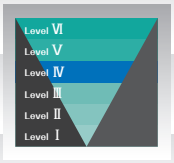

唇側傾斜埋入
下顎前歯部インプラントの唇側傾斜埋入によるアバットメント露出をリカバリーできなかった症例

74

目次 Contents

3章 インプラント周囲の軟組織に関するトラブル 78

3-1 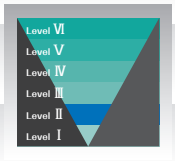

近遠心的スペースの見誤り
近遠心的スペースの不足部位にインプラントを埋入しアタッチメントロスが回復しなかった症例

80

3-2 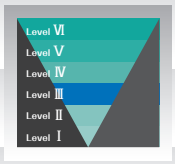

ピンクポーセレン対応
硬・軟組織の増生で再建しきれなかった組織をピンクポーセレンを併用した補綴にて対応した症例

84

3-3 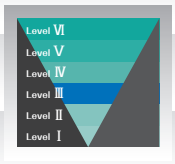

乳頭組織切断
インプラント間乳頭部組織の切断および減張不足による審美障害

90

3-4 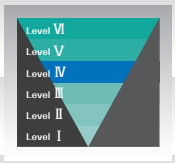

術後創面の哆開
過剰な GBR で創面が哆開しインプラントが露出した症例

94

3-5 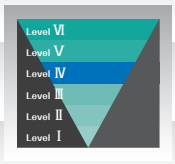

術後創面の哆開
チタンメッシュ裂開

98

3-6 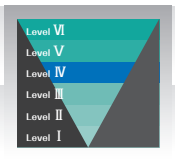

有茎弁の壊死
3 度の軟組織移植片の壊死を乗り越えて！

102

4章 インプラント周囲の硬組織に関するトラブル

106

4-1 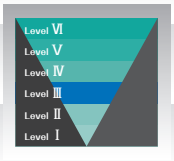

骨補填材料の感染
GBR 中の外傷による創面裂開が原因で Bio-Oss が感染した症例

108

4-2 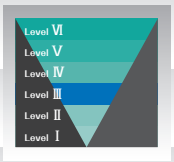

骨補填材料の減少
唇側ギャップに填入した Bio-Oss が減少しディスカラーレーションを起こした症例

112

4-3 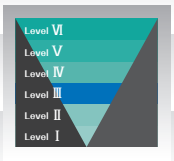

唇側歯槽堤の吸収
ブロック骨移植と二次手術の失敗

118

4-4 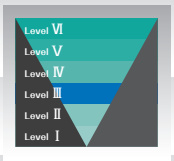

骨補填材料の吸収
外側に吸収性のβ-TCP を用いたために早期の骨吸収を起こした症例

122

4-5 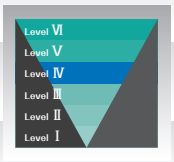

メンブレンの移動
Bio-Gide を固定しなかったため十分な骨増生が得られなかった症例
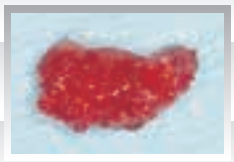
126

目次 Contents

5章 インプラント補綴装置に関するトラブル 130

5-1 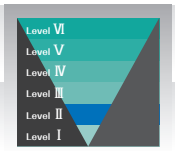

ピンクポーセレン対応
リップサポート不足をピンクポーセレン付固定性歯冠修復装置で再修復した症例
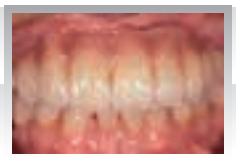
132

5-2 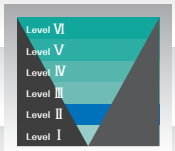

トラジショナルカントゥア調整
GBR 後の軟組織の陥凹にトラジショナルカントゥアの調整のみで対応した症例

136

5-3 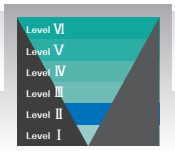

角度付きアバットメント
アンギュレーテッドスクリューを用いて角度補正付きアバットメントに変更した症例
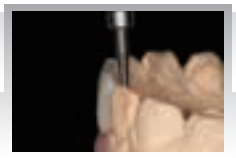
140

6章 審美的合併症のリカバリー

146

6-1 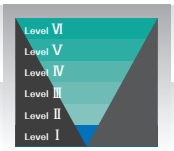

純正製品への交換
他社製品のアバットメントを純正に変えてリカバリーした症例
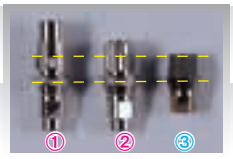

148

6-2 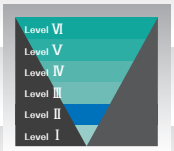

結合組織移植リカバリー
歯間乳頭部の形態不良を有茎弁による結合組織移植でリカバリーした症例

152

6-3 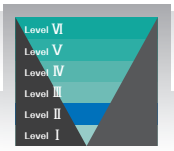

結合組織移植リカバリー
エンベロップフラップの結合組織移植でリカバリーした審美症例

156

6-4 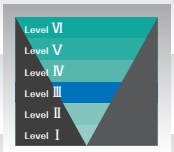

結合組織移植リカバリー
インプラントの不正な埋入ポジションによる審美障害を結合組織移植でリカバリーした症例

160

6-5 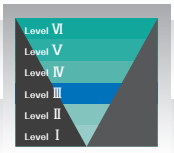

結合組織移植リカバリー
歯肉移植失敗に対するリカバリー症例

164

6-6 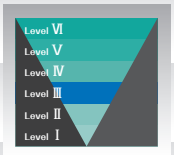

結合組織移植リカバリー
唇側に露出したインプラントを有茎弁による結合組織移植でリカバリーした症例

168