

巻頭
特別企画

骨増生テクニック& 骨補填材料2020

15

巻頭論文

国内認可でインプラント適応と
適応外の骨補填材料の現状とは？

16

岩野義弘

巻頭症例

ウシ由来 HA + 吸収性メンブレン × GBR
ーソーセージテクニック変法を応用してー

28

井汲憲治

ウシ由来 HA + d-PTFE × リッジプリザベーション
ーオープンバリアメンブレンテクニックを併用したインプラント治療ー

32

岡田崇之

非吸収性 HA + 吸収性 β -TCP × クレスタルアプローチ
ー既存骨 0mm への挑戦ー

36

水口稔之

ウシ由来 HA × 自家骨 + 新しい e-PTFE メンブレン × GBR
ー2層構造のメンブレンを応用してー

40

草間幸夫



Bone graft and augmentation

骨移植&骨増生 45



- ① 上顎前歯単独欠損部にインプラントを埋入し硬・軟組織増生を応用し咬合機能を回復した症例 芦澤 仁 46
- ② 下顎前歯部に自家骨移植を行いインプラントを埋入した症例 伊藤準之助 47
- ③ 下顎遊離端欠損にリッジプリザベーションを応用してインプラント治療を行った症例 内田博文 48
- ④ チタンメッシュを応用し GBR を行い、ガイドドサージェリーにてインプラントを埋入した症例 大島光慶 49
- ⑤ 慢性歯周炎患者に骨増生後インプラント補綴を行った症例 太田広宣 50
- ⑥ 矯正的搬出後上顎前歯部に抜歯即時インプラント治療を行った症例 岡田 淳 51
- ⑦ 上顎前歯部審美領域に硬・軟組織増生を併用してインプラント治療を行った症例 尾崎哲英 52
- ⑧ 歯周組織再生療法後にインプラント治療を行った症例 金 東淳 53
- ⑨ CGF 再生療法を応用したインプラント審美修復症例 木村茂夫 54
- ⑩ 下顎大白歯部にブロック骨移植を併用しインプラント治療を行った症例 齋藤琢也 55
- ⑪ リッジエキスパンションのリカバリーとして GBR を併用して埋入した症例 齋藤雪絵 56
- ⑫ 抜歯即時インプラント埋入時リッジプリザベーションを行い良好な補綴環境を形成した症例 須田善行 57
- ⑬ 三次元賦形されたチタンメッシュによる水平的骨増生 高須晃太 58
- ⑭ 歯の意図的移植後 GBR により骨再生を図りインプラントを埋入した症例 田中栄次 59
- ⑮ ボーンスプレッダーを用いて上顎前歯部の歯槽堤を拡大しインプラントを埋入した症例 千葉貴大 60
- ⑯ リッジプリザベーション後ステージドアプローチでインプラントを埋入した症例 辻 勇人 61
- ⑰ 上顎前歯部 GBR の可能性 成瀬啓一 62
- ⑱ 下顎大白歯部にソーセージテクニックを用いたインプラント症例 西原秀幸 63
- ⑲ インプラント撤去部に GBR を行い待時でインプラントを埋入した症例 萬葉陽巳 64
- ⑳ 交通外傷患者へ上顎前歯部にインプラント埋入と同時に GBR を行った症例 宮尾昌祥 65

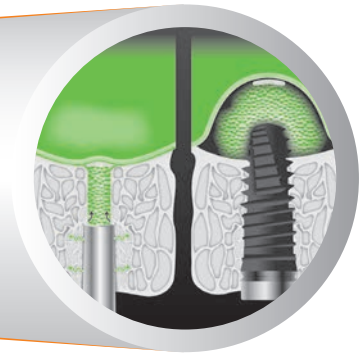
Contents

- 21 意図的再植歯抜歯時のリッジプリザベーション後にインプラント治療を行った症例 安倍稔隆 66
- 22 ソケットプリザベーションを応用してインプラント治療を行った症例 柏原 毅 67
- 23 上顎前歯部骨欠損に対するチタンメッシュを用いた垂直的骨増生 土肥雅彦 68
- 24 N2グラフトによる骨増生後にインプラントを埋入した症例 百瀬康仁 69
- 25 上顎小臼歯部中間欠損にインプラント治療を行った症例 佐藤 瞳 70

2章

Sinus floor elevation

上顎洞底挙上術 71



- 26 ステージドアプローチによるサイナスリフト+ブロック骨移植後のインプラント治療 磯貝太洋 72
- 27 上顎第一大臼歯にソケットリフトを応用してインプラントを埋入した症例 上原久晴 73
- 28 スリット状クレストルアプローチによるサイナスフロアエレベーション 北村英二 74
- 29 ソケットリフトを併用したインプラント治療 田原秀起 75
- 30 菌性上顎洞炎の感染源を除去後、インプラント治療を行った症例 山内健司 76
- 31 ガイデッドサージェリーによりソケットリフトを行った症例 佐藤文明 77
- 32 上顎左側大臼歯欠損部にソケットリフトを併用した術後3年経過症例 中島 還 78
- 33 ソケットリフトと同時の抜歯即時インプラント埋入症例 矢田孔太郎 79



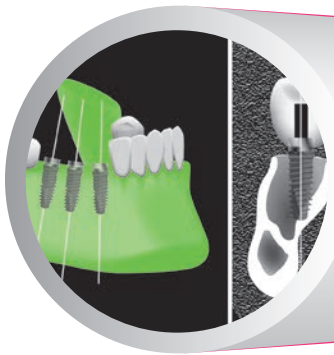
Soft tissue management

軟組織マネジメント

81

3章

- 34 インプラントを用いた補綴により咬合支持を回復した症例 池田憲吾 82
- 35 インプラントプラスチックサージェリーでリッジプリザーベーションを行った症例 神田 浩 83
- 36 抜歯即時インプラント埋入にロール法結合組織移植を併用した症例 笹谷和伸 84
- 37 上顎前歯部にソケットプリザーベーションを行った症例 福西雅史 85
- 38 頬脂肪体を応用した歯の移植とインプラント治療 水谷義広 86
- 39 前歯部インプラントに結合組織移植を行った症例 岡昌由記 87
- 40 下顎大臼歯部にインプラントと APF および FGG を行った症例 坂本伸寛 88
- 41 下顎右側第二大臼歯部へ遊離歯肉移植を併用してインプラント治療を行った症例 白鳥 伸 89
- 42 B.O.P.T.コンセプトを応用したプラマインプラントの可能性 松井 力 90



Digital dentistry

デジタルデンティストリー

91

4章

- 43 デジタルワークフローによりインプラント治療を行った症例 石井弘之 92
- 44 上顎臼歯部中間欠損に対してガイドドサージェリーでインプラント治療を行った症例 石川剛史 93
- 45 口腔内スキャナーを用いた上顎犬歯部インプラント治療の臨床的検討 菅野岳志 94
- 46 下顎臼歯部へサージカルガイドを用いてインプラント治療を行った症例 北野祥真 95
- 47 3Dプリンターの模型検証 木村健二 96
- 48 ガイドドサージェリーと歯槽堤拡大術を用いたインプラント埋入症例 木村恒太 97

Contents

49	口腔内スキャナーを用いた下顎第一大臼歯部にインプラントを埋入した症例	小林豊明	98
50	前歯部欠損においてガイドドサージェリーを用いたインプラント治療	佐藤浩史	99
51	IOS (TRIOS3) を使用してインプラント埋入を行った症例	鈴木秀紀	100
52	On 1 Restorative Concept および TRIOS3 を用いた上顎臼歯部インプラント治療	高橋俊一郎	101
53	口腔内スキャナーの上下顎フルアーチインプラント補綴への臨床応用	田中譲治	102
54	On 1 abutment を用いて骨吸収を抑えたインプラント治療	津川順一	103
55	デジタル顎運動測定器を併用して計画した全デジタルデータ上インプラント補綴治療	鳥居秀平	104
56	サージカルテンプレートを用いてインプラント治療を行った症例	深澤智人	105
57	デジタルシェードテイキングおよび CAD/CAM を応用した上顎側切歯のインプラント修復	藤江匠摩	106
58	IOS 導入に向けた院内インフラとジルコニアクラウン自主製作の検討	三堀陽介	107
59	口腔内スキャナーを用いた上顎臼歯部欠損に対するインプラント補綴	山田陽子	108
60	3D Printer で製作したサージカルガイドを用いた症例	若井広明	109
61	上顎前歯部欠損症例におけるノーベルプロセラ ASC ジルコニアアバットメントの有用性	砂盃 清	110
62	コンピュータガイドを用いたインプラント治療	田中洋一	111

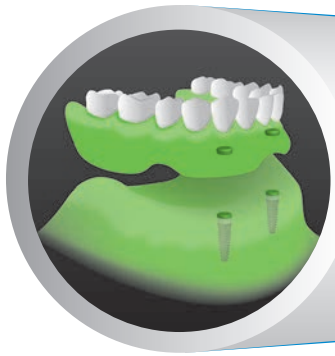
5章

Immediate implant placement and functional loading

抜歯即時インプラント埋入&即時荷重 113



63	All-on-4 による咬合再構成	浅賀勝寛	114
64	審美障害を抱えた上顎前歯部に抜歯即時埋入を行った症例	岩野義弘	115
65	上顎前歯部への抜歯即時インプラント埋入	片寄信子	116
66	ルートメンブレンテクニックを応用したインプラント即時埋入・即時荷重症例	木村美穂	117
67	抜歯即時インプラント埋入後の骨増生を含む治療再介入	塩山秀哉	118
68	上顎前歯部に即時荷重を行った症例	鈴木祐輔	119
69	多数歯欠損の早期咬合再構成確立における即時荷重のメリット	宇田川宏孝	120
70	広範囲重度歯周病患者へのインプラント補綴症例	田中芳人	121



Implant overdenture

インプラントオーバードンチャー 123

6章

- 71 高齢患者に固定性上部構造から可撤性のインプラントオーバードンチャーに変更した症例 岩本麻也 124
- 72 インプラントオーバードンチャーを用いて咬合再構成を行った症例 谷 健太 125
- 73 インプラントオーバードンチャーで義歯の破折を認めた症例 長谷川徹 126
- 74 ガイデッドサージェリーによるフラップレスでのインプラントオーバードンチャー 半澤昌也 127
- 75 天然歯とインプラントにロケーターとマグネットを組み合わせたオーバードンチャー症例 古市嘉秀 128



Implant study

インプラントスタディ 129

7章

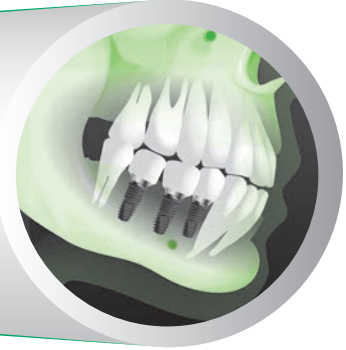- 76 多数歯欠損に対するボーンアンカーブリッジでのインプラント治療 青柳恵子 130
- 77 アライナーを使用した矯正治療の可能性 甘利佳之 131
- 78 上顎無歯顎患者へのインプラント補綴装置の選択基準の考察 池田岳史 132
- 79 自家製のマイクロプレートによる欠損の顎堤増大および PRGF の有効性 梅津正喜 133
- 80 フェイシャルパターンに応じた咬合平面、下顎位の設定 甲斐智之 134
- 81 インプラント手術後、知覚麻痺が生じた場合の対処法 金子泰英 135
- 82 インプラントコーディネーターとしての役割とは—歯科医師と患者をつなぐ— 鈴木佐栄子 136
- 83 オーラルフレイルの改善により健康寿命延伸へ—咬合から体組成・代謝の改善へ— 鈴木仙一 137
- 84 種々の降圧剤服用がインプラント周囲組織に与える影響の臨床的検討 関 啓介 138
- 85 サージカルガイドを用いたインプラント手術後の評価 森田荘一郎 139

- 86 リカバリーを行った 7 年経過症例 中川威彦 140
- 87 歯科インプラント治療が、血圧コントロールの動機づけの一助となった症例 鈴木郁夫 141
- 88 抗血栓薬を服用している上顎無歯顎患者に対するフルマウスインプラントオーラルリハビリテーション 高井貞浩 142

8 章

Implant restoration and occlusal support

インプラント補綴 & 咬合回復 143



- 89 審美的ハイリスク患者への上顎前歯部単独インプラント埋入症例 熱田 互 144
- 90 骨幅の狭い上顎小白歯 2 歯欠損にナローインプラントを用いた症例 阿部博愛 145
- 91 下顎臼歯部欠損にインプラントを応用し咬合回復を行った症例 伊藤嘉信 146
- 92 下顎中間欠損にサージカルガイドを用いてインプラント治療を行った症例 梅田晃次 147
- 93 下顎右側臼歯欠損部にインプラントを応用し咬合再構築を図った症例 小野喜徳 148
- 94 総義歯とボーンアンカーブリッジを適用した上下無歯顎補綴 金原大輔 149
- 95 サブジンジバルカントゥアの形態に考慮したインプラント症例 黒岩敏彦 150
- 96 矯正歯科治療にインプラントを取り入れ咀嚼障害の改善を行った症例 後藤洋次 151
- 97 下顎両側小白歯部にインプラントを埋入し矯正治療を行った症例 今野賢克 152
- 98 事故による上顎前歯受傷後のアプローチ—若年者の場合— 迫田竜二 153
- 99 下顎左側臼歯遊離端欠損部にインプラント治療を行った症例 田巻友一 154
- 100 下顎臼歯欠損部に対してインプラントを行った症例 戸田成紀 155
- 101 4 本のティッシュレベルインプラントを用いた上顎固定性デンチャー症例 中原達郎 156
- 102 歯周外科、矯正治療により骨のレベリング後インプラントを埋入した症例 中原幹雄 157
- 103 下顎遊離端欠損に対するインプラント治療 中村亘佑 158
- 104 下顎大臼歯部中間欠損へのインプラント治療 鍋島 玄 159
- 105 若年者の先天欠如歯部位にインプラントを用いた 10 年経過症例 新美寿英 160
- 106 下顎左右第一大臼歯部にインプラントと自家歯牙移植を行った症例 藤本俊輝 161
- 107 歯冠長延長術を用いた上部構造の安定性改善 細野拓生 162

Contents

108	下顎臼歯部の解剖学的条件を考慮しショートインプラントを用いた症例	宮内貴弘	163
109	ガイドドサージェリーで上顎小臼歯部にインプラント埋入をした症例	山本聖子	164
110	インプラントで咬合高径を維持し正中離開を改善した症例	若松義昌	165
111	下顎臼歯部 1 歯欠損へのインプラント治療	安藤龍明	166
112	3 本の矯正用アンカースクリューを用いて咬合平面を改善した症例	塩澤彰久	167
113	上顎片側遊離端欠損へのインプラント治療	杉浦健純	168
114	上顎側切歯先天性欠損部へ矯正治療後にインプラント埋入を行った症例	高良 巖	169
115	垂直的骨量不足患者に対する下顎無歯顎インプラントブリッジ症例	武田聡史	170
116	インプラント埋入部位決定の条件	武井賢郎	171
117	インプラント埋入で犬歯誘導咬合を回復させた症例	藤田陽一	172
118	下顎位偏位に対してインプラントで咬合再構築した症例	藤原康則	173
119	管弦楽器奏者へのインプラント治療で考慮すべき事項	星野和正	174