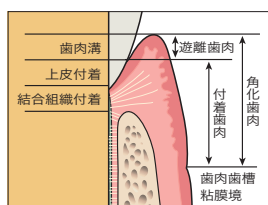


Contents

CHAPTER

1

根面被覆術の目的と考え方

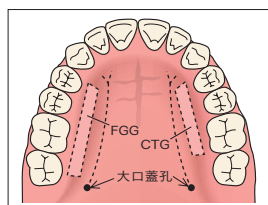


1. 歯肉退縮はなぜ起こる？——歯肉退縮に対する考え方	8
2. 根面被覆術の考え方	9
3. 根面被覆術の成功基準・ゴールとは？	10
4. 根面被覆術の適応症	11

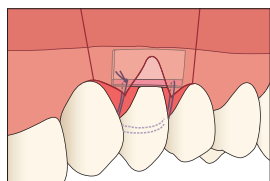
CHAPTER

2

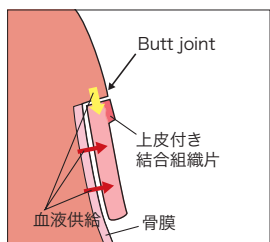
根面被覆術の術式選択と実際の流れ



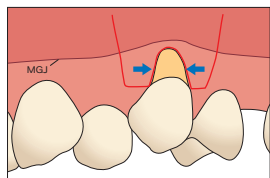
1. 根面被覆術の術式選択——フローチャート	14
2. 根面被覆術の実際の流れとキーポイント	15
3. 結合組織移植片を用いた歯肉弁歯冠側移動による根面被覆術のフローチャート	16
1 術前	17
① 適応症の診査, 確認 / ② 術式の選択 / ③ 患者への説明 / ④ 術式の正確な把握	
2 術中	19
① 麻酔 / ② 歯間乳頭部への切開法 / ③ 切開・剥離(歯肉弁の形成) / ④ 根面処理	
⑤ 結合組織移植片の採取(部位・厚み・大きさなど) / ⑥ 縫合	
3 術後	30
① 後出血 / ② 抜糸 / ③ ブラッシング	
4. 根面被覆術の各術式の利点と欠点	31
1 Coronally positioned flap(歯肉弁を歯冠側に移動)	31
2 Modified Langer technique(歯肉弁を元の位置に戻す)	31
3 Double pedicle graft(歯肉弁を側方に移動)	32
4 Tunneling technique(歯肉弁をパウチ状に形成)	32
5 Vestibular incision(粘膜部に切開を行い, その切開部の内面から歯冠側に歯肉を剥離して歯肉弁を形成)	33
6 Free gingival graft(遊離歯肉移植術)	33



1. 結合組織移植片を用いたCoronally positioned flapとは.....	36
1 結合組織移植片を用いたCoronally positioned flapの利点と欠点.....	36
2 結合組織移植片を用いたCoronally positioned flapの適応症.....	37
3 Case presentation.....	38
Case 1 1歯の歯肉退縮(上顎犬歯).....	38
Case 2 多数歯の歯肉退縮(上顎).....	41
Case 3 多数歯の歯肉退縮(下顎).....	43
Case 4 多数歯の歯肉退縮(歯冠側移動量の調整).....	45
Case 5 多数歯の歯肉退縮(矯正治療中).....	47
Case 6 多数歯の歯肉退縮(長期症例).....	49
4 まとめ.....	51



1. Modified Langer techniqueとは.....	54
1 Modified Langer techniqueの利点と欠点.....	54
2 Modified Langer techniqueの適応症.....	55
3 Case presentation.....	56
Case 1 矯正治療後の歯肉退縮.....	56
Case 2 下顎多数歯の歯肉退縮(長期症例).....	58
Case 3 下顎前歯部の多数歯の歯肉退縮(長期症例).....	60
Case 4 矯正治療後の歯肉退縮(長期症例).....	62
4 まとめ.....	64



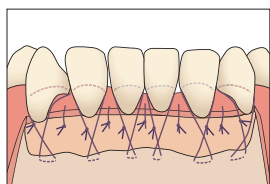
1. 結合組織移植片を用いたDouble pedicle graftによる根面被覆術... 66	66
1 根面被覆術における結合組織移植片を用いたDouble pedicle graftの利点と欠点.....	66
2 結合組織移植片を用いたDouble pedicle graftの適応症.....	67

3 Case presentation	68
Case 1 結合組織移植片を用いたDouble pedicle graftによる根面被覆術(3)	68
4 まとめ	69
2. Tunneling techniqueによる根面被覆術	70
1 根面被覆術におけるTunneling techniqueの利点と欠点	70
2 根面被覆術におけるTunneling techniqueの適応症	71
3 Case presentation	72
Case 1 下顎前歯部に対するTunneling technique	72
Case 2 下顎前歯部に対するModified coronally advanced tunnel(MCAT) technique	73
4 まとめ	75
3. Vestibular incisionによる根面被覆術	76
1 根面被覆術におけるVestibular incisionの利点と欠点, 適応症	76
2 Case presentation	77
Case 1 Vestibular incision(Smile incision)による根面被覆術	77
Case 2 VISTA technique 変法による歯間乳頭再建術	79
3 まとめ	81

CHAPTER

6

Free gingival graftを用いた根面被覆術



1. Free gingival graftによる根面被覆術	84
1 Free gingival graftの利点と欠点	84
2 Free gingival graftの適応症	85
3 Case Presentation	85
Case 1 下顎前歯の矯正治療中の歯肉退縮(角化歯肉は存在しない)	85
Case 2 下顎前歯の矯正治療後の歯肉損傷(角化歯肉は存在しない)	86
根面被覆術のまとめ	88
索引	89